



Oogverwijderingsoperatie, en dan?

Door dr. Rachel Kalmann

Oogverwijderingsoperatie, en dan? Door dr. Rachel Kalmann



Op de Lotgenoten Contactdag van 30 april 2016 verzorgde Orbitaspecialist dr. Rachel Kalmann een lezing over de verschillende technieken die toegepast worden bij een oogverwijderingsoperatie.

Voor Vereniging OOG in OOG heeft zij haar presentatie uitgewerkt. Dr. Kalmann is verbonden aan het UMC te Utrecht.

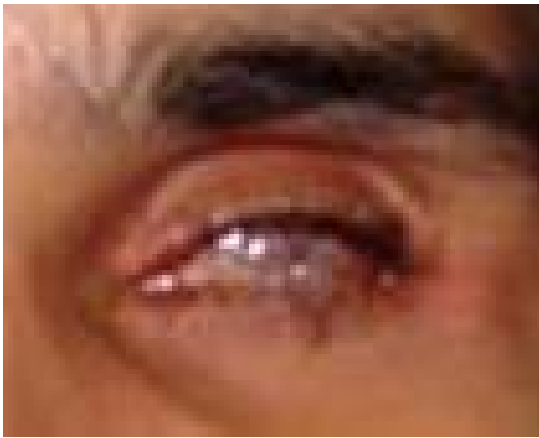Waarschuwing:

De volgende pagina's uit deze presentatie bevatten medisch beeldmateriaal.

Je kunt dit mogelijk als schokkend ervaren.

Oogverwijderingsoperatie, en dan? Door dr. Rachel Kalmann

Dr. Kalmann: “Het moeten missen van een oog is een ingrijpende gebeurtenis.



Afbeelding 1. Een blind, pijnlijk linker oog, na een trauma op kinderleeftijd.

Er zijn verschillende redenen om tot deze ingreep over te gaan: een tumor in het oog, een trauma, waarbij het oog soms direct en soms later verwijderd moet worden, en een pijnlijk blind, vaak cosmetisch niet fraai oog.

Dit laatste kan bijvoorbeeld zijn ontstaan na meerdere netvliesloslatingen, trauma of ernstig glaucoom. Zie afbeelding 1.”

Oogverwijderingsoperatie, en dan? Door dr. Rachel Kalmann



“Met name in de situatie van een blind, pijnlijk oog is de situatie voor de patiënt vaak heel moeilijk en emotioneel om de beslissing te nemen het oog te laten verwijderen. Het doel van een oogverwijderingsoperatie is een tumor verwijderen, de pijn wegnemen en/of de cosmetiek verbeteren.

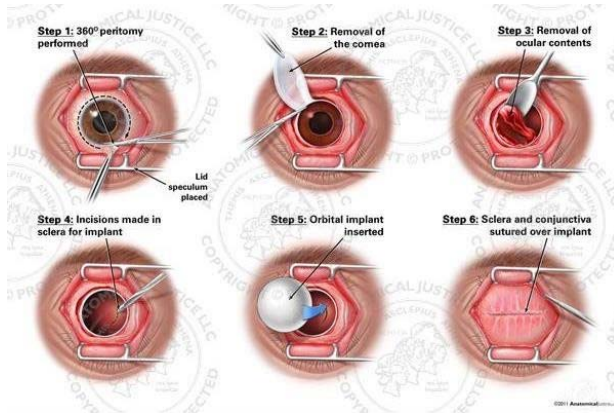
Voorwaarden voor een goed cosmetisch resultaat zijn een goede opvulling van de oogkas, (het volume van een oog is ongeveer 6cc, 23mm lang), en genoeg slijmvlies (conjunctiva) om de prothese vast te houden.

Verschillende technieken

Er zijn drie technieken om het oog te verwijderen en de oogkas op te vullen:

- 1) Evisceratie
- 2) Enucleatie
- 3) Dermis-fat graft

Oogverwijderingsoperatie, en dan? Door dr. Rachel Kalmann



Afbeelding 2. Evisceratie.

1) Evisceratie:

Bij *Evisceratie* wordt de oogbolinhoud verwijderd. Het eigen sclera (oogwit) blijft behouden met de oogspieren eraan vast. In het oogwit wordt een acrylbolletje geplaatst. Zie afbeelding 2.

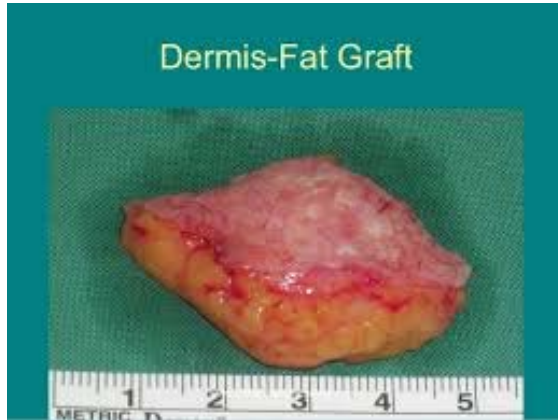

Afbeelding 2A. Een voorbeeld van een acrylbolletje

2) Eucleatie:

Bij *Eucleatie* wordt het hele oog verwijderd.

Er wordt een acrylbolletje (afbeelding 2A), met donorsclera omhuld, in de oogkas geplaatst waaraan de oogspieren worden vastgehecht.

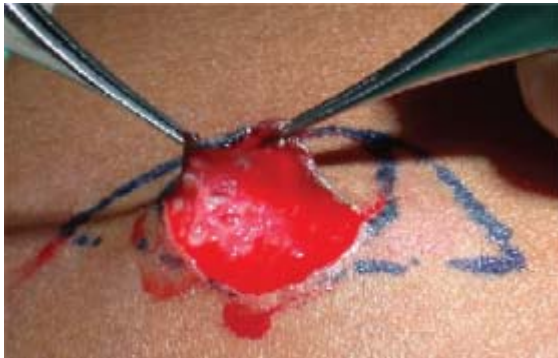

3) Dermis-fat graft:

Dermis-fat graft houdt in dat een stukje onderhuid en vet uit de bil wordt gehaald. Zie afbeelding 3A.

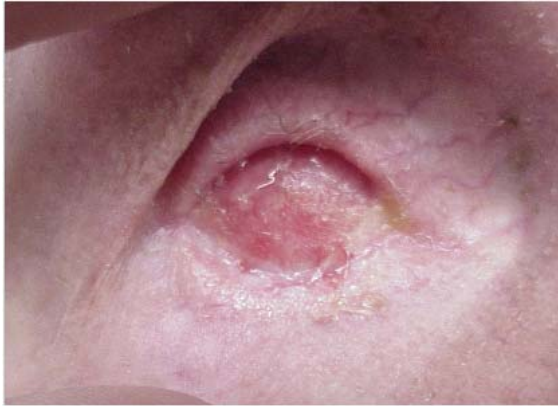Vervolgens wordt dit stukje in de oogkas ‘ingehecht’ (zie afbeelding 3).

Afbeelding 3A. Een dermis-fat graft uit de bil



Afbeelding 3B. Dermis-fat graft

Oogverwijderingsoperatie, en dan? Door dr. Rachel Kalmann



Afbeelding 3C. Zogenaamde contracted socket, waarbij het slijmvlies is verlittekend

Dr. Kalmann: “Mijn voorkeur gaat uit naar de evisceratie, tenzij er sprake is van een tumor in het oog. In dat geval wordt een enucleatie verricht.

De dermis-fat graft wordt bij ons alleen gedaan als het acrylbolletje wordt uitgestoten of als er niet genoeg slijmvlies is. Het nadeel van een dermis-fat graft is dat het resultaat minder voorspelbaar is en dat er een extra litteken op de bil bij komt. Het voordeel is dat er geen kans op afstoting is. Zie afbeelding 3C.”

Oogverwijderingsoperatie, en dan? Door dr. Rachel Kalmann

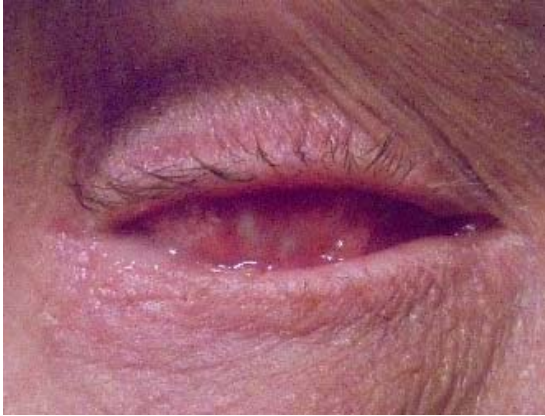

Afbeelding 4. Een Illigschaaltje

Na een oogverwijderingsoperatie mag de patiënt, nadat het drukverband is verwijderd, meestal de volgende dag naar huis. Om verklevingen te voorkomen wordt er altijd een Illig-schaaltje in de holte achtergelaten.

Op afbeelding 4 ziet u een voorbeeld van een Illigschaaltje. Na ongeveer vier weken kan er een prothese aangemeten worden door de prothesioloog/ocularist. Meestal is de holte dan rustig en zijn de meeste zwellingen weggetrokken”.

Oogverwijderingsoperatie, en dan? Door dr. Rachel Kalmann



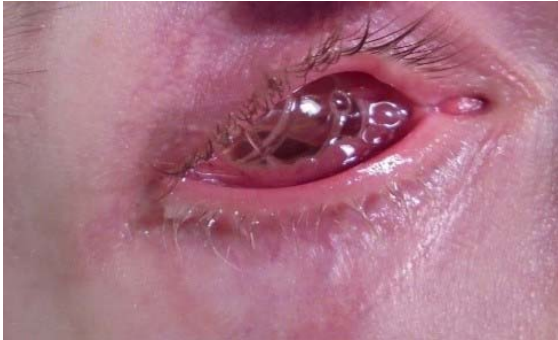*Afbeelding 5. Evisceratie holte,
5 weken na de operatie*

“Na een week of vier kan er een prothese aangemeten worden door de prothesioloog/ocularist. Meestal is de holte dan rustig en is de meeste zwelling weggetrokken, zie afbeelding 5.”

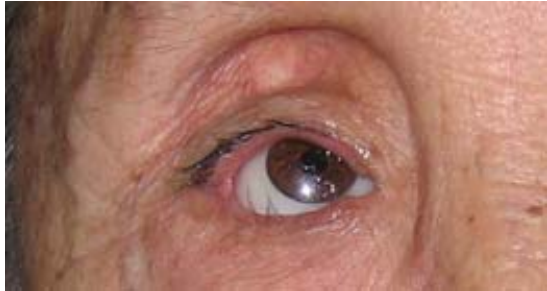Complicaties

“Helaas komen die ook voor. Op korte termijn bestaan deze uit nabloeding, infectie, zwelling van het slijmvlies.

Ook kan het Illig-schaaltje er uitvallen. Dit laatste is niet erg, het schaalje kan gewoon teruggeplaatst worden.”



Afbeelding 6. Wijkend slijmvlies

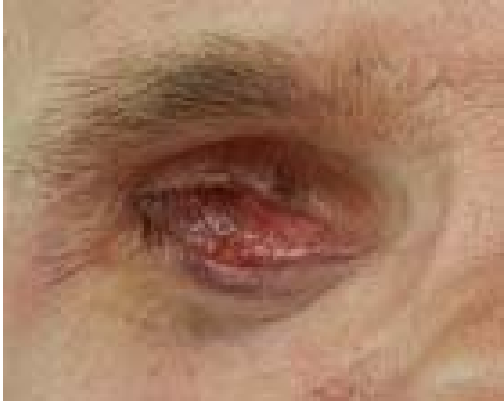

Afbeelding 7. PESS met diep liggende prothese, omhooggetrokken bovenooglid en afscheiding

Complicaties

Op langere termijn kan het slijmvlies gaan wijken (afbeelding 6), het acrylbolletje kan worden afgestoten, er kan een cyste ontstaan en er kan een Post Enucleatie Socket Syndroom ontstaan (PESS), zie afbeelding 7, dit zijn de symptomen die ontstaan doordat het volume niet voldoende is opgevuld.

Dit kan grotendeels verholpen worden door een groter bolletje te implanteren of een implantaat op de oogkasbodem te plaatsen.

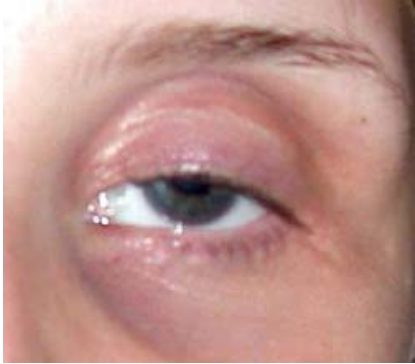

Afbeelding 8. Contracted socket

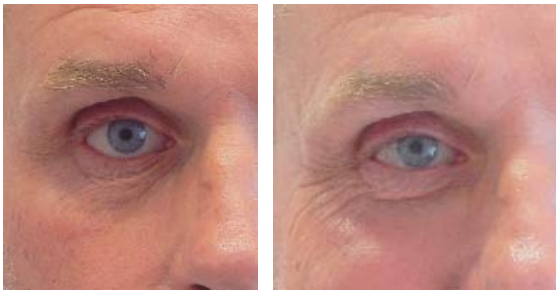Complicaties

Een lastige complicatie cq. situatie is de 'contracted socket'. Deze complicatie wordt gezien bij patiënten die in het verleden bestraald zijn of een chronische ontsteking in de oogkas hebben (afbeelding 8).

Zij hebben bijna geen ruimte achter de oogleden om de prothese goed vast te houden. We behandelen deze patiënten meestal met een dermis-fat graft, of met slijmvlies uit de lip, maar het resultaat is vaak teleurstellend.”



Afbeelding 9. Hangend ooglid links na evisceratie



Afbeelding 10 Patiënt voor en na onderooglidverlenging rechts

Puntjes op de 'i'

“Uiteindelijk zijn er soms nog kleine ingrepen mogelijk om de puntjes op de ‘i’ te zetten.

Bijvoorbeeld door het ophalen van een hangend bovenooglid (afbeelding 9)

of

een onderooglidverlenging als het onderooglid wat naar beneden is gezakt (afbeelding 10.)”



Samenwerking oogarts en ocularist

“Om tot een optimale functionele en cosmetische situatie te komen voor de patiënt is het heel belangrijk dat er een goede samenwerking is tussen de oogarts en de ocularist”, aldus dr. Rachel Kalmann.

De lijst met orbitataspecialisten en ocularisten vind je op onze website.